



奈良県立医科大学眼科ニュースレター Vol. 31

ご挨拶

教授 加瀬 諭

奈良県立医科大学眼科に着任して、1年を経過しました。近況についてご報告させていただきます。まず、本年度はニュースレターにも挨拶があります様に、3名の新入局員を迎え入れることができました。この3名が加わることにより、教室の雰囲気は新鮮なものになっております。これからの眼科医としての活躍を祈っております。昨年春より開設した眼腫瘍外来ですが、これまで100名以上の新規眼腫瘍患者の診断、治療に貢献してきました。そのうち約半数は切除術を行い、病理組織学的診断を得ております。悪性腫瘍も全体の3分の1ほどみられ、視機能の保持のみならず生命予後にも貢献しております。悪性腫瘍では悪性リンパ腫が多く、眼付属器および眼内とも当科で診断、治療を行っております。眼内リンパ腫は成人に発生する生命予後不良な悪性腫瘍ですので、診断が困難な硝子体混濁症例は早急に硝子体切除術を施行し、血液内科等と連携して治療に当たっております。多形腺腫に対する眼窩骨切除併用眼窩腫瘍摘出術も行っており、電動鋸の手配など、メーカーさんと協力して、万全の準備のもと治療を行っております。網膜硝子体では、辻中講師、水澤学内講師、藤原助教、平井助教、倉岡助教が中心となって、眼球破裂や網膜剥離、増殖硝子体網膜症、増殖糖尿病網膜症など重症な症例を多く受け入れております。術後の腹臥位などの経過観察や退院時期の決定を、病棟看護師と綿密に連携して行っております。難症例の白内障も多く紹介されてきており、入院や全身麻酔で対応しております。最近では井本助教による、多焦点眼内レンズの持続的な手術加療の可能性を検討しているところです。アイステント挿入併用の白内障手術も対応しております。西准教授による斜視手術も数多く行っており、小児の視機能改善に貢献しております。メディカルでは、平井助教、藤原助教が中心となり、ぶどう膜炎や眼内炎の診断・治療を精力的に行っております。診療に関しては、多くの医局員、看護師、スタッフの協力のもと、当院の特徴が出てきているという印象です。学術的には、糖尿病網膜症における凝固因子フォンビレグラント因子の役割について、平井助教、倉岡助教が解析を行っており、解析する症例数も増加しており、年度内には論文化できることを期待しております。黄斑色素の臨床研究では、辻中講師の秀逸な論文が掲載され、森本院生とともにサブ解析を行っております。西准教授、水澤学内講師による斜視手術による網膜血流の解析も、興味深いデータが出ております。この夏には、iPS-RPE培養細胞を用いた加齢黄斑変性の病態解析も行っていく所存です。このように、主要な臨床・研究活動を提示しましたが、米国・イランの紛争、円安、物価高により、様々な材料費、論文投稿料が高騰しており、大学の資金が逼迫しております。病院も依然赤字の状態が続いております。何卒、奈良県立医科大学眼科の活動の維持のために、皆様の温かいご支援を賜りますようお願いいたします。



講演会

第29回奈良県眼科万葉フォーラム

2026年5月16日、グランドメルキユール奈良橿原にて、第29回奈良県眼科万葉フォーラムが開催されました。埼玉医科大学総合医療センター 眼科教授小幡博人先生にOCTでは分からない前眼部疾患の病理と臨床についてお話いただきました。また、久留米大学医学部眼科学講座 主任教授 吉田茂生先生に糖尿病網膜症診療アップデートについてお話いただきました。今までの研究を踏まえて、今後の臨床応用へつながる研究に関して何うことができ大変勉強になりました。

第10回NORSの会

2026年5月23日、ミグランス橿原市役所分庁舎にて奈良県立医科大学眼科学教室の医局説明会を開催しました。当日は多くの初期研修医や医学生にご参加いただき、会場は終始活気にあふれていました。まず豚眼を用いたウェットラボ実習を行い、顕微鏡下での眼科手術の基本操作を体験していただきました。参加者の皆さんは普段なかなか触れる機会のない眼科手術の世界に興味深く取り組み、眼科の精緻さや奥深さを実感していただけたと思います。その後、北海道大学大学院医学研究院眼科学教室 診療教授の南場研一先生をお招きし、「眼科の魅力と未来 — 眼免疫研究からみる“目”のサイエンス」と題してご講演いただきました。眼免疫学の最前線から最新の研究成果まで、分かりやすくご紹介いただき、参加者にとって眼科の可能性や研究の面白さを知る大変貴重な機会となりました。講演後の懇親会では、参加者と医局員が交流を深めながら、眼科診療や研究、キャリア形成について活発な意見交換が行われました。和やかな雰囲気の中にも熱心な議論が交わされ、眼科の魅力を存分に感じていただける会となりました。多くの初期研修医・医学生の皆様にご参加いただき、大変盛況のうちに医局説明会を終えることができました。ご参加いただいた皆様ならびにご講演いただいた南場先生に心より御礼申し上げます。今後も眼科の魅力伝える機会を積極的に設けてまいります。



入局の御挨拶

砂野先生、甲斐先生、福本先生が入局されましたので挨拶をしていただきます。



いさの ひとし
砂野 仁志（奈良県立医科大学附属病院 眼科 医員）

令和8年4月より入局いたしました砂野仁志です。出身は神戸で、趣味は旅行と美味しいご飯を食べに行くことです。一日でも早く皆様のお役に立てる眼科医になれるよう精進してまいります。ご指導ご鞭撻のほどよろしくお願いいたします。



かい ともたか
甲斐 友卓（奈良県立医科大学附属病院 眼科 医員）

本年度より入局させていただきました、甲斐友卓と申します。大学まで福岡で過ごし、初期研修を機に奈良に参りました。趣味は旅行や野球観戦、バドミントンです。奈良県に貢献できるよう日々精進したいと思いますので、今後ともご指導よろしくお願いいたします。



ふくもと ひかる
福本 光（奈良県立医科大学附属病院 眼科 医員）

今年度より入局いたしました福本光です。大阪出身です。まだまだ至らない点も多いですが、一日でも早く戦力になれるよう頑張ります。ご迷惑をおかけすることもあるかと思いますが、ご指導のほどよろしくお願いいたします。

就任の御挨拶

西 智（奈良県立医科大学 眼科学教室 准教授）

2026年4月より、眼科学教室の准教授を拝命いたしました。小児眼科に携わる中で、小児の眼を守る医療は、患者さん・ご家族・医療者が共に未来をつくる営みであると日々実感しております。臨床・研究・教育のすべてにおいて、より一層お役に立てるよう研鑽を重ね、医局への貢献に努めてまいります。今後ともご指導ご鞭撻のほど、よろしくお願い申し上げます。

井本 翔（奈良県立医科大学 眼科学教室 助教）

この度、大変恐れ多くも助教というポジションに着任いたしました。これまでは「若手」という免罪符を盾に、数々のやらかしを先輩方にフォローしていただいていたおりましたが、どうやらそのボーナスタイムは終了してしまったようです。これからは「教員」という立場で学生や後輩の前に立つこととなりますが、何か困ったことがあれば、いつでも「一番呼び出しやすい助教」としてご用命ください。教授をしっかりとお支えし、医局をさらに盛り上げていけるよう、まずはカラオケの練習を始めます。今後ともどうぞよろしくお願いいたします！

倉岡 大希 (奈良県立医科大学 眼科学教室 助教)

このたび、奈良県立医科大学眼科学教室の助教に就任いたしました。日頃よりご指導、ご支援をいただいております先生方ならびに関係者の皆様に、心より御礼申し上げます。まだまだ未熟ではございますが、これまでの経験を生かしながら、診療・研究・教育に一層励んでまいります。今後も教室の発展に少しでも貢献できるよう努力してまいりますので、引き続きご指導のほどよろしくお願い申し上げます。

保田 慎之亮 (奈良県立医科大学 眼科学教室 助教)

この度、助教を拝命いたしました保田です。まだまだ経験不足ゆえの近視眼的な盲点もあるかと存じますが、大学という環境において、臨床と研究の両輪で視野を広げられるよう精進してまいります。また、諸先輩方にご指導いただいたことを後輩に伝えられるよう努めてまいりますので、よろしくお願い申し上げます。

学会の報告


第32回糖尿病眼学会のご報告

倉岡 大希 (奈良県立医科大学 眼科学教室 助教)

このたび、2026年1月16日～17日、パシフィコ横浜にて開催された第32回糖尿病眼学会において『増殖糖尿病網膜症における血漿フォン・ヴィレブランド因子の解析』をテーマにポスター発表を行いました。

本研究では、増殖糖尿病網膜症における血管病態との関連に着目し、血管内皮障害や血栓形成に関与するフォン・ヴィレブランド因子 (von Willebrand factor:VWF) について検討しました。糖尿病網膜症は視機能予後に大きく関わる重要な疾患であり、その病態解明は新たな診断・治療戦略の構築にもつながる可能性があります。

学会当日は、多くの先生方と活発な意見交換を行うことができ、本研究に対する貴重なご助言をいただきました。今回の発表を通じて得られた知見を今後の研究に生かし、糖尿病網膜症の病態理解の深化に努めてまいります。



Fuji Retina2026のご報告


森本 佑 (奈良県立医科大学附属病院 眼科 医員)


この度 Fuji Retina2026 でポスター発表をさせていただきました。

ポスターでの発表は初めての経験で、大変緊張しました。

至らない点多々ありましたが、多くの先生にご助力をいただき、無事発表を終えることができました。

ご指導ご鞭撻をいただき、本当にありがとうございました。今後も精進いたします。





水澤 裕太郎 (奈良県立医科大学 眼科学教室 学内講師)
 隠りのみ 居ればいぶせみ 慰むと 出で立ち聞けば 来鳴く晚蝉
 うだるような暑さが続く日々ですがいかがお過ごしでしょうか。私も今年こそはサングラス、日傘デビューしようかと思っております。暑さがひどいとどんどん屋内活動が主になってきますが、ふとした瞬間にこの歌のように外の喧騒に耳を傾けてみるのもいいかもしれません。さて、少し前ですが第 Fuji Retina2026 に参加させていただきました。Macular Blood Flow Changes Before and After Strabismus Surgery Using OCTA という内容で発表させていただきました。斜視手術の前後における網膜の血流変化を解析するというもので、ここから術後の視機能や長期的な斜視角への影響等についてつなげていければと考えております。私自身、どうしても語学が苦手ということもあり、会場では「Mambo?」と、いつ声がかけるかとビクビクしておりました。いつになったらこの苦手意識はなくなるのでしょうか……。最後に毎度毎度毎度毎度ご指導いただいております西先生へのお礼で締めさせていただきます。毎度毎度毎度毎度ご指導ご鞭撻いただき誠にありがとうございます。

第5回 APOIS 北京のご報告

加瀬 諭 (奈良県立医科大学 眼科学教室 教授)

2025年11月に、中国北京で開催された第5回 APOIS (Asia-Pacific Ocular Imaging Society) に参加しました。中国への訪問は初めてで、渡航まではちょっとストレスを感じておりましたが、いざ北京入りすると、空気はそれほど悪くはなく、快適に過ごせました。中国でのタクシー移動は、運転手は全く英語がわからないので、メーターの数値を確認して、現金で支払いました。結果的に、思うに中国ではクレジットカードはタクシーでは使えず、アリペイなどのネット決済もスキミングの懸念があり、現金をもっていくのが一番安全かと思いました。いろいろ写真を撮って拘束されるのでは、と勝手に心配しておりましたので、学会の写真はありません。ただ、オープニングの中国雑技団のような舞があり、それは素晴らしかったです。私は眼循環セッションのシンポジウムを担当し、眼底腫瘍性病変におけるLSFGの役割を講演しました。座長は友人の韓国のMin Kim先生、香港のTimothy Lai先生で、活発な討論が行われました。講演後も会場からは反響があり、LSFGは一般に購入できるのか、脈絡膜母斑で解析できると面白い、などのコメントをいただきました。1泊2日という強硬な日程でしたが、とても充実したひと時となりました。

The 5th Asia-Pacific Ocular Imaging Society (APOIS) meeting

November 8, 2025

Application of laser speckle flowgraphy in diagnosis of intraocular tumor

Satoru Kase

Department of Ophthalmology
 Nara Medical University
 Kashihara, Japan



APAO 2026のご報告

加瀬 諭 (奈良県立医科大学 眼科学教室 教授)

このたび、Asia-Pacific Academy of Ophthalmology (APAO)にて、Ocular Pathology and Oncology のセッションで、シンポジウムを担当しました。本会は年一回、アジア太平洋地域で開催される一般眼科を含めた眼科の国際学術会議で、このたびは2026年2月に香港で開催されました。APAOは2029年、日本開催も決まっており、日本人眼科研究者としても、そのプレゼンスを示すことはとても重要なことです。私はこのたびは結膜の乳頭腫の病理学的所見、血管新生について講演しました。学会後は社交パーティーで、オーシャンパークという水族館で会長招宴がありました。本会の会長のDennis Lam先生の取り計らいで、貸切で行われました。私は北米のAmari先生や韓国のSe Joon先生とかと、食事の前に、パンダを見に行きました。来年は医局員にも論題を応募してもらい、積極的にAPAOに関わっていく所存です。



ISOO2026のご報告

辻中 大生 (奈良県立医科大学 眼科学教室 講師)

リオデジャネイロは遠かった。～ISOO2026に参加して～

この度、ブラジルのリオデジャネイロで開催されたISOO (International Society of Ocular Oncology) 2026に参加させていただきました。加瀬教授のカバン持ちの精神で初めて参加した腫瘍の国際学会でしたが、思っていた以上に盛況で、濃く、そして熱いディスカッションが繰り広げられていました。私は、A case of presumed choroidal lymphoma arising from indolent nonprogressive multifocal choroidal lesions というテーマで発表させていただきました。ポスター発表とはいえ、聴衆からもいくつか質問され、タジタジになりながらなんとか乗り切ることができました。最終日の眼瞼のセッションでは加瀬教授が座長を務めておられ、世界と渡り合う加瀬教授に対して、尊敬の念に堪えませんでした。私はコロナ禍以降、外国に出ていなかったもので、パスポートが期限切れ状態からのスタートでしたが、久しぶりの海外の雰囲気終始ワクワクしていました。が、行きの飛行機も、帰りの飛行機も半日以上遅延、見ず知らずの土地で夜に放りだされて急遽宿を確保したり、ホテルの部屋に戻ったら天井から大量の漏水があったり、様々なトラブルもあり、ちょっと南米はもうこりごりです(笑)。次回はアテネで開催とのことで一安心しています。みんなISOOに行きましょう！




第130回日本眼科学会総会のご報告

西 智 (奈良県立医科大学 眼科学教室 准教授)

2026年4月16日～19日に福岡市で開催された第130回日本眼科学会総会に参加し、「斜視手術前後における眼血流変化」に関する研究成果をポスター発表いたしました。

発表では多くの先生方から貴重なご意見やご助言をいただき、活発なディスカッションを行うことができました。また、本発表はセッション内で優秀演題として選出され、博多賞を受賞することができました。研究内容を評価していただいたことを大変光栄に思うとともに、今後の研究の発展に向けて大きな励みとなりました。学会期間中は最新の知見に触れ、多くの刺激を受けるとともに、全国の先生方との交流を深めることができました。また、久しぶりに訪れた博多では、学会の合間に博多グルメも堪能し、大変充実した学会参加となりました。




また、久しぶりに訪れた博多では、学会の合間に博多グルメも堪能し、大変充実した学会参加となりました。

中嶋 晶生 (奈良県立医科大学附属病院 眼科 医員)

2026年4月16日～19日に福岡市で開催された第130回日本眼科学会総会に参加し、ポスター発表を行いました。

今回の学会では、自身の研究について発表するとともに、多くの先生方と意見交換をさせていただき、とても有意義な時間を過ごすことができました。会場全体が活気にあふれており、運営の先生方の熱意も感じられて、学会ならではのエネルギーをたくさんもらいました。最新の研究や診療に関する発表からも多くの刺激を受け、改めて眼科の奥深さや面白さを実感しました。

また、学会期間中には福岡グルメも楽しむことができ、学術面だけでなくリフレッシュの面でも充実した時間となりました。全国の先生方との交流を通して新たな学びや出会いもあり、とても実りの多い学会参加となりました。今回の経験を今後の診療や研究に活かしていきたいと思っております。



学位取得のご報告

水澤 裕太郎 (奈良県立医科大学 眼科学教室 学内講師)

昨年末は「果てしなき〇カーレツ〇」か「プレデ〇ー バッド〇ラン〇」か水澤の学位かで話題となっていたことは記憶に新しいですが、無事に学位を取得するに至りました。学位審査公聴会にご足労いただきました加瀬教授、松本教授、山崎教授に心からお礼申し上げますと共に、学位論文作成にあたりましてご指導頂きました、緒方前教授、西先生をはじめ医局の諸先生方にも重ねてお礼申し上げたいと思っております。ゆうたろうやったろう！！



冬の同窓会

2025年12月20日、シェラトン都ホテル大阪にて奈良県立医科大学眼科勉強会を開催いたしました。学位授与報告として、治村寛信先生より「Post-Illumination Pupil Response and Sleep Quality in Patients With Glaucoma: The LIGHT Study」と題したご講演があり、緑内障患者における瞳孔反応と睡眠の質との関連について興味深い研究成果をご紹介いただきました。

特別講演では、北海道大学大学院医学研究院眼科学教室教授の石田晋先生をお招きし、「OCT所見の組織学的解釈」と題してご講演いただきました。日常診療で欠かすことのできないOCT画像について、組織学的な観点から分かりやすく解説していただき、画像所見の理解を深める大変貴重な機会となりました。参加者からも多くの質問が寄せられ、活発な討論が行われました。最新の知見を学ぶとともに、同窓会員の交流も深めることができ、大変有意義な会となりました。ご講演いただきました石田先生ならびに関係者の皆様に心より御礼申し上げます。



論文の報告

Lens Color and Macular Pigment Density After Cataract Surgery: A Randomized Clinical Trial が Accept されました！

辻中 大生 (奈良県立医科大学 眼科学教室 講師)

Lens Color and Macular Pigment Density after Cataract Surgery: A Randomized Clinical Trial.

Tsujinaka H, Saeki K, Obayashi K, Nishi T, Ueda T, Kase S.

Ophthalmol Sci. 2026 Mar 14;6(5):101156.

このたび、*Lens Color and Macular Pigment Density After Cataract Surgery: A Randomized Clinical Trial* が *Ophthalmology Science* 誌に Accept されました。この論文は白内障術後患者における黄斑色素量の変化をランダム化比較試験で経時的に解析した論文です。黄色着色レンズを挿入するとレンズが網膜に保護的にはたらくことで黄斑色素の量は増えるのでは？と考え解析を開始しましたが、結論的にはその逆で、むしろ透明レンズ挿入群で黄斑色素量が多い結果となりました。当初は「この結果はお蔵入りか？」と考えていましたが、昨今の大規模疫学研究より黄色レンズ挿入は加齢黄斑変性発症のリスクを下げることはない等、必ずしも黄色レンズが優位とは限らない結果が出始めており、その根拠として一石を投じられたと考えています。(もちろん、黄色レンズのメリットはいっぱいあるので、黄色レンズ自体を否定しているわけではありませんが。)

最後になりましたが、佐伯教授、加瀬教授、緒方名誉教授、ならびに西准教授をはじめ、論文解析にあたり多大なるご指導を賜りました諸先生方に厚く御礼申し上げます。ゆうたろう、おれもやったどう！

元木 碧人 (奈良県総合医療センター 眼科 医員)

A Case of Coats Disease Diagnosed during Amblyopia Treatment

Aoto Motoki, Tomo Nishi, Yutaro Mizusawa, Tetsuo Ueda, Satoru Kase

Case Reports in Ophthalmology, 2026;17:64-68

この度、弱視の経過観察中に偶然発見された小児の Coats 病 (コーツ病) の症例報告が、Case Reports in Ophthalmology 誌に掲載される運びとなりました。

本症例は、2歳時より遠視性不同視弱視等の治療 (眼鏡装用および遮閉訓練) を行っていた8歳の男児です。4歳時に弱視治療を終え良好な視力を維持していましたが、その後の定期診察において、左眼黄斑部に自覚症状のない滲出性病変が発見され、OCT 検査等により Coats 病 (ステージ2) と診断いたしました。異常血管等に対して網膜光凝固術を施行した結果、術後10ヶ月時点で滲出性変化の改善が得られ、良好な視力を維持しております。

Coats 病は初期の自覚症状に乏しく早期発見が難しい疾患ですが、本症例では弱視管理における定期的な眼底検査や OCT による網膜・脈絡膜の評価が、タイムリーな治療介入に繋がりました。本報告が、弱視眼における網膜管理の重要性を再認識する契機となれば幸いです。

初めての英文執筆にあたり、熱心にご指導をいただきました西智先生、加瀬諭先生をはじめ、ご協力・ご助言をいただきました医局の諸先生方に心より感謝申し上げます。

今後ともご指導ご鞭撻のほど、よろしくお願い申し上げます。

倉岡 大希 (奈良県立医科大学 眼科学教室 助教)

Vasoproliferative Retinal Tumor with Hemangioblastoma-like Features: Evaluation with von Willebrand Factor

Daiki Kuraoka, Hiromasa Hirai, Yu Morimoto, Kazuya Sakai, Akihiko Yoshizawa, Satoru Kase

J. Clin. Med. 2026, 15(12), 4440

このたび、Journal of Clinical Medicine に症例報告 “Vasoproliferative Retinal Tumor with Hemangioblastoma-Like Features: Evaluation with von Willebrand Factor” が掲載されました。本症例は、周辺部に生じた vasoproliferative retinal tumor (VPRT) に対して硝子体手術および腫瘍切除を行い、臨床像、画像所見、病理組織像を総合的に検討したものです。VPRT は比較的にまれな網膜血管性病変で、腫瘍そのものは良性とされますが、滲出性変化、硝子体混濁、網膜前膜、網膜下液などを伴うことで視機能低下をきたすことがあります。本症例でも、硝子体混濁と網膜前膜を伴っており、診断と治療を兼ねて手術を行いました。

病理組織学的には、VPRT に特徴的とされる硝子化血管成分を認めた一方で、網膜血管芽腫に類似した泡沫状細胞や豊富な血管構築も確認され、両者の特徴を併せ持つ “hemangioblastoma-like features” を有する興味深い病変と考えられました。また、血漿および硝子体中の von Willebrand factor (VWF) を測定し、腫瘍局所における血管内皮障害や血液網膜関門破綻との関連についても考察しました。単一症例ではありますが、VPRT の診断における病理学的検討の重要性に加え、網膜血管性病変の病態理解に VWF が関与する可能性を示した点で意義のある報告になったと考えています。

本論文の作成にあたり、加瀬先生をはじめ、ご指導いただきました先生方、病理診断学講座および輸血部の先生方、共著者の先生方に多大なるご協力を賜りました。この場をお借りして心より御礼申し上げます。今後も日常診療で得られた疑問を大切に、臨床での経験を研究や発信につなげていけるよう努めてまいります。

吉川 匡宣

(よしかわ眼科クリニック院長／奈良県立医科大学附属病院 眼科 医員)

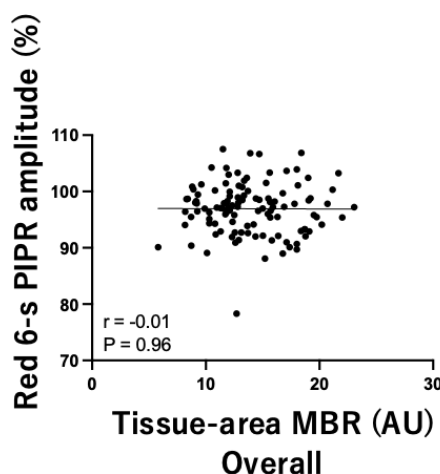
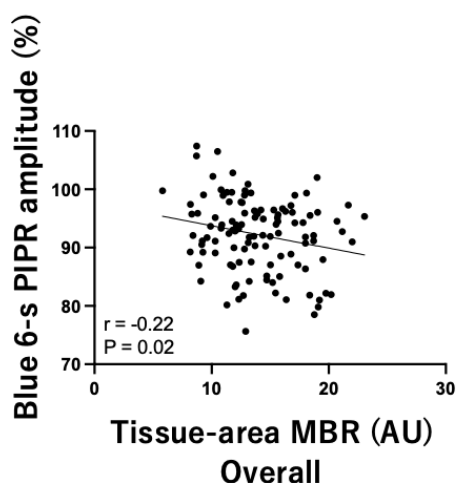
Reduced Optic Nerve Head Blood Flow Correlates With an Impaired Postillumination Pupil Response in Glaucoma.Yoshikawa, T., Jimura, H., Miyata, K., Obayashi, K., Saeki, K., Ogata, N. & Kase, S.
J Glaucoma 2026;35:348–52

2002年に発見された内因性光感受性網膜神経節細胞 (intrinsically photosensitive retinal ganglion cells; ipRGCs) は非視覚的光刺激を視交叉上核へ伝達することで生体リズム同調に関与している特殊な細胞である。したがって、ipRGCの障害は多様な周期性リズムの破綻に寄与し得ると考えられている。

ドナー眼を用いた病理学的研究で緑内障重症眼における ipRGC の細胞密度低下が示され、我々の臨床研究においても同様の結果を確認している。一方、動物モデルを用いた実験研究で ipRGC は虚血などの組織障害に対して抵抗性を示すことが報告されている。そのため我々は緑内障患者における眼血流低下が ipRGC 障害と関連しているのか検討した。

緑内障患者 114 名 114 眼を対象として眼血流障害と ipRGC 機能の関連を横断解析した。ipRGC 機能は赤色および青色光刺激時の対光反射の瞳孔径から得られる Postillumination Pupil Response (PIPR) で評価した。青色 6 秒 PIPR が高いほど ipRGC 障害が強いことを示している。眼血流は Laser speckle flowgraphy で評価した。

その結果、視神経乳頭組織血流と PIPR の相関解析で視神経乳頭組織血流が低いほど青色 6 秒 PIPR が高くなる関連を認めた ($P=0.02$: 図)。さらに年齢などの潜在的な交絡因子で調整した多変量解析においても同様の結果であった。本研究は視神経乳頭組織血流の低下が ipRGC 障害と関連していたことを示していた。



集合写真



令和8年度の集合写真です。

新入局員や研修医の先生方も加わり、ちょっとかっこいい一枚となりました。

今年度も医局員が集まり、集合写真を撮影しました。日々の診療や緊急オペに追われるなか、全員がそろっているわけではありませんが、この一枚には現在の医局の雰囲気がよく表れているように思います。新たな仲間を迎え、医局の顔ぶれも少しずつ変化しています。一方で、長年受け継がれてきた伝統や繋がりは変わることなく、日々の診療や教育を支えています。

それぞれの立場で忙しい毎日を送りながらも、同じ医局の仲間として切磋琢磨し、患者さんにより良い医療を提供できるよう努めています。これからも地域医療と眼科学の発展に貢献できるよう、医局員一同、力を合わせて歩んでまいります。

(水澤先生と新田先生と唐澤先生はオペ中だったかな?)



外来診察表

		月	火	水	木	金
1診	午前	西	辻中	交代	加瀬	西 小児眼科 (第2・4週)
	午後	小児・神経眼科 (担当:西)			眼腫瘍・網膜硝子体 (担当:加瀬)	西 ロービジョン外来 (第2・4週)
2診	午前	藤原	水澤	丸岡 (第1週)	辻中	
	午後	網膜硝子体 (担当:藤原)	網膜硝子体 (担当:水澤)	第3・5週 角膜 (担当:丸岡)	角膜・眼腫瘍・網膜 (担当:辻中)	
3診	午前	倉岡	平井		小林 (第1・3・5) 峯 (第2・4)	
	午後	倉岡	網膜・ぶどう膜 (担当:平井)			
4診	午前	井本	森本		保田	
	午後	井本	森本		保田	
5診	午前	名和	中嶋		松浦	
	午後	名和	中嶋		松浦	
6診	午前	吉田			新田	
	午後	吉田			新田	

- ・専門外来は完全予約制です。
- ・初診の場合はまず、月・火・木の外来を受診するようお願いいたします。
- ・地域連携の予約は月が6名、火・木が8名、水・金は5名可能となっております。
- ・緊急の患者様の紹介につきましては、あらかじめ眼科外来までご一報くだされば、臨時対応させていただきます。

(患者さんに関するお問い合わせ先)

奈良県立医科大学附属病院 眼科外来受付 TEL:0744-22-3051 (代表)



編集後記

平素より奈良県立医科大学眼科学教室の運営に多大なお力添えを賜り、心より御礼申し上げます。

おかげさまで、ニュースレターは今回で第31号となりました。これもひとえに、同窓会の皆様からの温かいご支援とご協力の賜物であり、教室一同、深く感謝申し上げます。

ニュースレターでは今後も同窓会の諸先生方からのご投稿を広く歓迎しております。日々のご活躍や近況など、どのような内容でも構いませんので、ぜひお気軽にお寄せいただければ幸甚に存じます。

tomon@narmed-u.ac.jp 奈良県立医科大学 眼科学教室 p 西 智